Aus der Orthopädischen Universitätsklinik und Poliklinik,
Berlin. Direktor: Professor Dr. H. Gocht.

Zur klinischen Bedeutung der Sakralisation und Lumbalisation des V. Lendenwirbels

Inaugural-Dissertation
zur
Erlangung der
Medizinischen Doktorwürde
an der
Friedrich-Wilhelms-Universität
zu Berlin

vorgelegt von
Hans-Dieter Hinz
aus Essen

Tag der Promotion: 20. Dezember 1934.

Gedruckt bei Fredebeul & Koenen, Essen
1934

86

Dekan: Professor Dr. H. Gocht.

Referent: Professor Dr. H. Gocht.

R. UNIV.
BIBLIOTHEEK
LEIDEN

Ich versichere hiermit an Eides Statt, daß ich die vorliegende Arbeit ohne unerlaubte Hilfe angefertigt habe.

Hans-Dieter Hinz

Essen, den 10. 10. 1933.

Zur klinischen Bedeutung der Sakralisation und Lumbalisation des V. Lendenwirbels.

In der Mitte des 18. Jahrhunderts macht *Hunault* auf das Vorkommen von Halsrippen aufmerksam und bringt zum ersten Male den Ausdruck „Wirbelvarietäten". *Dürr* weist 1869 mit einer größeren Arbeit auf „assimilierte" Wirbel hin, die, wenn sie am proximalen Ende des Kreuzbeins aufträten, „Lumbosakralwirbel" zu nennen seien. Er beschreibt, daß die Querfortsätze des V. Lendenwirbels denen des I. Kreuzbeinwirbels ähnlich werden. Es könne zu einseitiger und auch doppelseitiger Verwachsung mit diesem kommen.

Frenkel beschreibt 1871 Skoliosen, die bei einseitiger Verschmelzung des V. Lendenwirbels mit dem I. Kreuzwirbel entständen. In weiteren, vorwiegend anatomischen Arbeiten (*Hohl*, *Merkel*, *Raab*) gewinnt die Frage an Raum, ob es sich um Entartung des letzten Lendenwirbels oder des I. Sakralwirbels handele, bis *Gegenbauer* nachweist, daß dieser Bildungsfehler beide Wirbel treffen könne. So prägt er die Ausdrücke „Lumbalisation" und „Sakralisation".

Am Anfang des 19. Jahrhunderts stellt *Meckel* die erste Theorie über die Ursache und das Entstehen der numerischen Variationen der Wirbelsäule auf. Er glaubt an die „Formativkraft", die er zur Erklärung der Schwankungen der Wirbelzahl heranzieht. Am Ende des 19. Jahrhunderts finden 3 Theorien die meiste Beachtung:

1. Die Inter- und Exkalations-Theorie von *v. Ihring*, die ein Ein- bzw. Ausschalten von Wirbelsegmenten annimmt,

2. die Theorie der irregulären Segmentierung. Von Anfang an seien zu viel bzw. zu wenig Wirbel vorhanden. Ihre Hauptvertreter sind *Dwight* und neuerdings *Fischel*.

3. *Rosenbergs* Theorie von der atypischen Differenzierung der Wirbelsäule. *Rosenberg* wies nach, daß im Laufe der Entwicklung die praesakralen Elemente der Wirbelsäule reduziert werden. Dies geschähe durch zwei entgegengesetzt arbeitende Prozesse, von denen der eine, am kaudalen Ende der Wirbelsäule beginnend, in kranialer Richtung fortschreite und versuche, die sakralen in coccygeale Wirbel, die lumbalen in sakrale Wirbel usw. umzuwandeln. Der andere gehe vom Haupt aus und versuche die Umwandlung der Wirbel bzw. der Regionsgrenzen in kaudaler Richtung.

Die Pars lateralis bildet bei einem jüngeren Embryo ein Continuum, zu dem der Querfortsatz des 27. bis 31. Wirbels gehört. Zwischen der Verwachsungsstelle vom 26. und 27. Wirbelquerfortsatz dringt schon eine dünne Perichondriumschicht, also ist hier die Verwachsung noch nicht endgültig. Im Laufe der späteren Entwicklung steigt nun die Beckenanlage kranialwärts. Die Querfortsätze des 26. und 25. Wirbels verwachsen fest und knöchern zum Sakrum, ja auch der 24. Wirbel kann in das Gefüge des Kreuzbeins ganz oder halbseitig eingeschlossen werden. Der 30. und 31. Wirbel werden zu Steißwirbeln zurückgebildet.

Da beide Prozesse sich in der Mitte der Wirbelsäule begegnen, machen sie diesen Abschnitt zum „konservativsten", d. h., hier ist die Wirbelsäule am seltensten Veränderungen ausgesetzt. Zu einem gegebenen Zeitpunkt soll die Wirbelsäule sich dann typisch differenziert haben mit den normalen numerischen Verhältnissen. Formänderungen in kranialer Richtung bezeichnet *Rosenberg* so als „Futurismus", in kaudaler Richtung als „Atavismus", in der Annahme, daß die Wirbelsäule in ihrer Entwicklung immer noch an Wirbelkörpern abnehme.

Die *Rosenbergsche* Theorie ist wohl heute die am meisten bekannte und verbreitete. Auch *Willis* erklärt das Zustandekommen der Sakralisation mit einer allmählichen Verschiebung des Beckengürtels kopfwärts.

In neuerer Zeit treten den morphologischen Theorien auch Erklärungsversuche funktionellen Inhalts gegenüber. So glaubt *Lackum* mehr an mechanische Wirkungen. Gerade die Verbindung

zwischen Lendenwirbelsäule und Kreuzbein sei besonders scherenden Einflüssen durch die Neigung der beiden Abschnitte gegeneinander ausgesetzt. Hierzu kommt die besondere Beweglichkeit im Sakrolumbalgelenk, da das Kreuzbein feststeht und nur die Lendenwirbelsäule beweglich ist. Diese beiden Überlegungen machen es begreiflich, daß dieser Abschnitt der Wirbelsäule besonders stark pathologischen Veränderungen ausgesetzt ist. Finden sich hier doch nur zu oft Frakturen, entzündliche Veränderungen usw. *Liek* sieht in der Sakralisation rein physiologische Umbauvorgänge. *Benassy* läßt die Frage offen, ob und wann eine morphologische Anomalie oder eine krankhafte Prädisposition oder ein erworbener Zustand vorliegt.

Die Gynäkologen *Schauta* und *Hegar* zeigen, daß nicht die Sakralisation, wohl aber die durch diese entstehenden Formveränderungen die Geburt erschweren können. Dies betrifft hauptsächlich einseitige Sakralisation, die fast immer zu einer mehr oder minder starken Skoliose der Wirbelsäule führt.

1907 berichtet *Böhm* über dies Gebiet und zeigt den Zusammenhang dieser Veränderung mit der Orthopädie. 1910 wurde die Sakralisation zum ersten Male im Röntgenbilde von *Calvé* entdeckt und beschrieben. *Goldthwait* beschreibt 1913 eine gelenkige Verbindung zwischen dem vergrößerten Querfortsatz des V. Lendenwirbels mit der Spitze des Kreuzbeins.

Der Begriff der Sakralisation ist noch so verschieden wie ihre Erscheinungsform. Ein Teil der Autoren verlangt knöcherne Verwachsungen wenigstens eines Querfortsatzes mit dem Kreuzbein (*Botreau-Roussel*). *Benassy* bezeichnet alle Fälle, die diese Bedingungen nicht erfüllen, als Pseudoformen. Jedoch begnügt sich die Mehrzahl der Autoren mit einer Vergrößerung des oder der Querfortsätze des V. Lendenwirbels, wie etwa *François*, *O'Reilly* und andere. *Michel* verlangt zur Diagnose Sakralisation kolben- oder schmetterlingsflügelartige Vergrößerungen der entsprechenden Querfortsätze des V. Lendenwirbels. Diese Form ist jedoch, wie auch *O'Reilly* und *Ingebrigtsen* betonen, so häufig, daß sie niemals als pathologisch angesehen werden darf. Wieder andere (*Rorbach*, *Goldthwait*, *Japiot* und *Sauthy*) verstehen unter Sakralisation die

gelenkige Verbindung des V. Lendenwirbelquerfortsatzes mit dem Kreuzbein. *Thoyer-Rozat*, *Le Double* und *Delherm* endlich unterscheiden 6 Grade der Sakralisation von der einfachen Vergrößerung des Querfortsatzes bis zur vollständigen Verschmelzung von Wirbelkörpern und Querfortsatz mit dem Sakrum.

Das Thema gewann in den letzten Jahren stark an Bedeutung, da *Bertolotti*, *Rossi*, *Richards* und andere auf lumbosakrale, ischiasähnliche Neuralgien hinwiesen, für die sie die Sakralisation des V. Lendenwirbels verantwortlich machten. Das Krankheitsbild wurde nach *Bertolotti* genannt. Besonders in Frankreich und auch in Amerika fand diese „sacralisation douloureuse" schnell Anerkennung. Wenige nur zweifelten an der Berechtigung dieses Krankheitsbildes (*Léri*, *Lauret*). In Deutschland erkennen manche Autoren die pathologische Bedeutung der Sakralisation an (*Martius*). Größer ist jedoch die Zahl ihrer Gegner (*Schüller*, *Teschendorf*). *Liek* spricht der Sakralisation am schärfsten jede klinische Bedeutung ab, sieht vielmehr in ihr, wie oben schon erwähnt, rein physiologische Umbauvorgänge.

Jedem, der sich mit diesem Krankheitsbild der Sakralisation beschäftigt, wird auffallen, daß nicht allein das Krankheitsbild noch umstritten ist, sondern auch diese knöcherne Verwachsung des Querfortsatzes des V. Lendenwirbels mit dem Kreuzbein für die verschiedenartigsten Symptome verantwortlich gemacht wird. So wurde mir von Herrn Professor Dr. *Gocht* zu untersuchen aufgegeben, ob aus den Knochenpräparaten ersichtlich sei, daß der Sakralisation bzw. Lumbalisation doch klinische Bedeutung zukommt. Hierfür und für die bereitwillige Überlassung der Präparate aus der Sammlung der Berliner Orthopädischen Universitätsklinik möchte ich ihm auch an dieser Stelle meinen verbindlichsten Dank aussprechen.

Zur Vervollständigung der Beschreibung waren noch einige Maße notwendig, zu deren Ermittlung ich mich der Richtlinien bediente, die im Lehrbuch der Anthropologie von *Martin*, Ausgabe 1914, angegeben sind.

Fall I.

Kreuzbein mit Steißbein und linksseitig sakralisiertem letztem Lendenwirbel (siehe Tafel 1).

Es mißt das Kreuzbein vom Promontorium, das hier der sakralisierte V. Lendenwirbel bildet, bis zum letzten Sakralwirbel in gerader Linie 126,5 mm, in Bogenlänge 139,5 mm. Die größte Breite, zwischen den oberen Abschnitten der Facies auriculares gemessen, beträgt in gerader Linie 112,3 mm, die quere Bogenbreite in Höhe des I. Kreuzwirbels 96,8 mm. Am Kreuzbein sind die Verwachsungsstellen der einzelnen Wirbelkörper noch deutlich zu sehen. Die Zwischenwirbelräume zwischen I. und II. Sakralwirbel sowie zwischen IV. und V. Sakralwirbel sind noch nicht völlig verknöchert. Die Grenzen der übrigen Kreuzwirbel heben sich durch Randwülste deutlich ab, so ist die Höhe der einzelnen Wirbelkörper gut zu messen:

Höhe des	I.	Kreuzwirbels	28,2 mm
„ „	II.	„	23,5 mm
„ „	III.	„	20,7 mm
„ „	IV.	„	17,3 mm
„ „	V.	„	15,5 mm

Der I. Lendenwirbel hat eine vordere Höhe von 28,6 mm.

Das Kreuzbein ist sehr wenig gewölbt, der obere Rand des I. Sakralwirbels springt nur wenig vor. Die vordere Fläche des letzten Lendenwirbels liegt fast in der vorderen Krümmungsebene des Kreuzbeins, so daß man annehmen kann, daß die Lordose der Wirbelsäule erst zwischen dem IV. und V. Lendenwirbel beginnt. Das Steißbein ist ein wenig nach links verzogen.

Der sakralisierte Lendenwirbel ist nach rechts, also zur nicht sakralisierten Seite abgeflacht: links mißt seine Höhe 28,7 mm gegen 26,2 mm rechts. Ein Unterschied also von 2,5 mm.

Während links ein vollständig begrenztes, 5. Nervenloch gebildet ist — die Massa lateralis hat sich dazu vertieft —, hat das Kreuzbein rechts nur deren 4.

Der Dornfortsatz des V. Lendenwirbels hat Kreuzbeincharakter angenommen und ist in seiner Spitze nach unten und rechts ver-

zogen. Der des I. Kreuzbeinwirbels ist selbständig mit einem basalen Übergang zum 2. und 3. Sakralwirbeldornfortsatz, die zusammen als knöcherner Kamm zur Crista sacralis media verwachsen sind. In der Höhe der beiden vorletzten Nervenlöcher liegt der Hiatus sacralis, umgeben von den Cornua sacralia. Diese werden von den beiden letzten Kreuzbeinwirbeln als seitlicher Wulst gebildet, an denen jedoch deutlich eine Delle die Grenze der beiden Wirbel unterscheiden läßt.

Der linke Querfortsatz des V. Lendenwirbels verbreitert sich lateralwärts flügelartig. Nach oben bildet er eine Verdickung, schickt aber die Hauptmasse abwärts zum Querfortsatz des I. Sakralwirbels, mit der dieser völlig knöchern verwächst. Die Verwachsungsstellen kann man an einem leichten Wulst erkennen, der am deutlichsten in der Gegend des neugebildeten Nervenloches und von rückwärts zu sehen ist. An der Bildung der Facies auricularis beteiligt sich der linke Lendenwirbelquerfortsatz fast völlig, so daß diese links zu einer Länge von 67 mm gegen 56,8 mm rechts auswächst. Die rechte Facies auricularis zeigt eine größte Breite von 23,4 mm gegen 19 mm der linken.

Das durch Verwachsen der beiden Querfortsätze gebildete Nervenloch ist fast 4 mm, also beachtlich weiter als die zunächst folgenden. Von vorn gesehen hat es eine ein wenig nach rechts geneigte, ovale Form. Seine vordere Umrandung ist glatt. Von hinten gesehen ist seine Umrandung weniger glatt, höckrig und verläuft nach unten in einer deutlichen breiten Furche.

Zwischen den Wirbelkörpern des V. Lendenwirbels und des I. Sakralwirbels ist ein Hohlraum von 3,1 mm, wohl der Zwischenwirbelscheibe entsprechend. Beide Flächen sind in ihrer Breitenausdehnung leicht S-förmig geschwungen. Die untere hat am oberen Rande einen leicht angedeuteten Randwulst. Die hintere Mitte des letzten Lendenwirbelkörpers ist durch einen kleinen, vorspringenden Dorn deutlich gekennzeichnet. Auch sind die Venenemissarien sowohl des V. Lendenwirbels als auch am I. Kreuzbeinwirbel normal zu erkennen.

Der rechte Querfortsatz des V. Lendenwirbels ist in seiner

Länge reduziert, klein und an seiner Basis verdickt. Nirgends verwächst er mit dem Kreuzbein.

Das linke Kreuzbeingelenk steht fast stirnrecht. Beide Gelenkflächen zeigen kleine Randzacken. Im ganzen ist das Gelenk aber schwächlicher entwickelt als das rechte, das mehr pfeilrecht steht. Der rechte Lendenwirbelgelenkfortsatz umfaßt schalenförmig den entsprechenden Gelenkfortsatz des I. Sakralwirbels.

Die beiden oberen Gelenkflächen des sakralisierten Lendenwirbels sind konkav, scharf gebogen und stehen der Hauptachse nach fast gleichmäßig zwischen sagittaler und frontaler Richtung. Der linke Gelenkfortsatz überragt den rechten an Höhe. Links ist der Übergang vom Wirbelbogen zum Fortsatz ausgezogener, während der rechte kürzer und gedrungener erscheint.

Betrachtet man den Querschnitt des Wirbelkanales, dessen dorsoventrale Tiefe 18,6 mm und Breite 33 mm mißt, als Dreieck mit dem Wirbelkörper als Basis, so ist die rechte Seite des Dreieckes länger als die linke. Der dieser gegenüberliegende Winkel ist also kleiner als der linke. Der Dornfortsatz steht auch nicht genau der Mitte gegenüber, sondern weicht nach links ab.

Fall II.

Kreuzbein mit Steißbein; rechtsseitig sakralisierter V. Lendenwirbel (siehe Tafel 2).

Die vordere gerade Länge des Kreuzbeines, gemessen in gerader Linie vom Promontorium bis zum letzten Kreuzbeinwirbel, beträgt 121,4 mm. Dasselbe Maß in Bogenlänge 143 mm. Die hintere gerade Länge ist 130,6 mm. Noch zu nennen wären die vordere obere gerade Breite von 104 mm und obere Bogenbreite von 110 mm.

Das Kreuzbein ist stark gewölbt und im Bereich der letzten 3 Wirbel nach links verzogen. Das Promontorium wird hier vom oberen, etwas gewulsteten Rande des I. Sakralwirbels gebildet.

Da das Sakrum völlig knöchern verwachsen ist, läßt sich die Höhe der einzelnen Wirbel nur schwer bestimmen:

Höhe des V. Lendenwirbels . . . . 33 mm (dessen Höhe war genau zu messen)

„ „ I. Kreuzbeinwirbels. . . 39,3 mm

„ „ II. „ . . . 24,4 mm

„ „ III. „ . . . 15 mm

„ „ IV. „ . . . 19,6 mm

„ „ letzten „ . . . 10,4 mm

Auf der linken Seite hat das Kreuzbein vier Nervenlöcher, ein fünftes wird gebildet durch den Querfortsatz des V. Lendenwirbels und der Vertiefung in der Massa lateralis des I. Sakralwirbels. Die Begrenzung des Loches ist nicht regelmäßig oval. Die Verwachsung der beiden Querfortsätze fand noch nicht völlig statt. Seine Umrandung ist somit noch unterbrochen. Rechts ist ein völlig ausgebildetes Nervenloch durch knöcherne Verwachsung der Querfortsätze des letzten Lenden- und I. Kreuzwirbels entstanden, so daß wir hier fünf Nervenlöcher haben.

Der Dornfortsatz des sakralisierten Lendenwirbels ist lang und ragt isoliert nach hinten. Die Dornfortsätze der oberen drei Kreuzbeinwirbel sind zu einem knöchernen Kamm fest verwachsen. Der Hiatus befindet sich ein wenig unterhalb der Verbindungslinie der beiden vorletzten Nervenlöcher, umrahmt durch die von den beiden letzten Wirbeln gebildeten Cornua sacralia.

Der rechte Querfortsatz des V. Lendenwirbels ist flügelartig entwickelt, indem er einen Teil nach oben abgibt, der einen etwas dorsalwärts gelegenen, übermandelgroßen Knopf bildet, während die Hauptmasse aber nach unten gerichtet ist, um sich mit dem Querfortsatz des I. Sakralwirbels fest und knöchern zu verbinden. Die Verknöcherungsgrenze ist nicht mehr zu erkennen. Vielleicht weist noch eine kleine, neben dem neugebildeten Nervenloch gelegene Vertiefung auf der Rückseite darauf hin.

Das neugebildete Nervenloch ist kleiner als die beiden folgenden. Seine Umrandung ist glatt. Hinten deutlicher als vorn, zieht von ihm je eine Furche nach abwärts. Die hintere ist an beiden Seiten von einem Wall umgeben.

An der rechten Facies auricularis ist der sakralisierte Querfortsatz nur in seinem kaudalen Abschnitt und vergleichsweise gering

beteiligt. So beträgt der Längenunterschied der beiden Flächen auch nur 1,9 mm: 64,6 mm rechts gegen 62,7 mm links. Die größte Breite beträgt rechts 23,5 mm gegen 22,4 mm links.

Die Zwischenwirbelscheibe zwischen V. Lendenwirbel und I. Kreuzbeinwirbel ist bis auf einen medial gelegenen Spalt völlig verknöchert. Deutlich flacht sich der obere Wirbelkörper um 1,3 mm nach links, also zur nicht sakralisierten Seite ab: Höhe rechts 32,1 mm, 30,8 mm links. Von rückwärts ist ein Abfallen des Wirbelbogens nach links zu sehen.

Auch der linke Querfortsatz des letzten Lendenwirbels teilt sich lateralwärts in einen oberen, hier kräftiger entwickelten, und einen unteren Abschnitt. Der untere liegt mehr ventralwärts und kommt der entsprechenden Massa lateralis bis auf einen Spalt von etwa 1,8 mm Breite nahe, ohne sie ganz zu erreichen. Erhalten sind noch Knorpelbildungen der beiden einander zugewandten Flächen.

Die Gelenkflächen zwischen letztem Lendenwirbel und I. Kreuzbeinwirbel verlaufen mehr frontal im Gegensatz zu den Gelenken zwischen IV. und V. Lendenwirbel, die der Hauptachse nach im Radiustyp stehen. Die rechte Gelenkfläche zwischen den beiden verwachsenen Wirbeln verläuft von oben vorn nach unten hinten und ist geschwungen. Doch ist dies Gelenk schmächtiger als das linke, dessen Gelenkflächen breiter angelegt sind und auch aufrechter verlaufen. Die Gelenkflächen beider Gelenke sind glatt, die Ränder leicht gewulstet und gezackt. Die Flächen der nächst oberen Gelenke sind ebenfalls glatt, dagegen ihre Ränder wieder gezackt und gewulstet.

Beim Betrachten des Wirbelkanals von oben erscheint der linksseitige Wirbelbogen stärker eingedrückt als der rechte.

Fall III.

Wirbelsäule mit Kreuzbein (siehe Tafel 3).

Die Wirbelkörper sind bis auf Kreuz- und Steißbein in der Mitte frontal durchsägt. Seitlich sind die Darmbeinschaufeln mit Teilen des Kreuzbeines etwa im Winkel von $27{,}5^0$ pfeilrecht abgetragen. Die Wirbelsäule ist im lumbalen Abschnitt nach rechts konvex gebogen.

Als wichtigste Maße wären wieder zu nennen die vordere gerade Länge mit 100,5 mm und die vordere Bogenlänge mit 113 mm. Obere gerade Breite sowie obere Bogenbreite sind nicht zu messen, da das Kreuzbein an seinen lateralen Seiten abgetragen ist.

Das Kreuzbein ist gut gewölbt und in seinem unteren Abschnitt ein wenig nach rechts verzogen. Völlig knöcherne Verwachsung der einzelnen Wirbelkörper verhindert ein genaues Bestimmen ihrer Höhen. Das Promontorium wird vom oberen, leicht gewulsteten Rand des I. Sakralwirbels gebildet.

Rechtsseitig besitzt das Kreuzbein vier Nervenlöcher. Ein fünftes zum letzten Lendenwirbel hin ist zwar deutlich angelegt — Delle in der rechten Massa lateralis —, ihm fehlt aber die Verwachsung der beiden entsprechenden Querfortsätze zum lateralen Rande. Links ist durch völlige Verwachsung des Sakrum und des V. Lendenwirbels ein völlig begrenztes fünftes Nervenloch entstanden.

Der Dornfortsatz des V. Lendenwirbels ist lang, nach rechts verzogen. An seinem äußeren Rande zeigt er einen spitzen, schnabelartigen Fortsatz nach unten. — Der Dornfortsatz des I. Kreuzbeinwirbels ist geteilt; von rechts sowie links zieht je ein Fortsatz vom Wirbelbogen nach hinten. Der rechte geht über den linken und trägt einen kleinen spitzen Dorn. Der linke, unten liegende, ist ganz verkümmert. Der Dornfortsatz des II. Sakralwirbels ist kurz und schlank, an seiner Basis ausgezogen mit einem Übergang zum dritten Dorn. Dieser ist plump, rundlich und dick, knopfförmig. Der IV. Dornfortsatz ähnelt dem vorhergehenden, ohne so stark entwickelt zu sein. Zwischen beiden besteht ein basaler Übergang. Unterhalb des IV. Dornfortsatzes liegt der Hiatus, hier von den wulstigen, breiten Cornua sacralia umgeben, die nur vom IV. Kreuzbeinwirbel gebildet werden. Der letzte Kreuzwirbel hat schon Steißbeincharakter.

Der erste Steißbeinwirbel ist 13,7 mm hoch und hat rechts ein kräftiges Cornu coccygeum entwickelt. Links ist dies nur angedeutet. Die unteren Steißbeinwirbel sind nicht vorhanden.

Der linke Querfortsatz des V. Lendenwirbels zeigt wieder deutlich die Flügelform, indem er einen etwa 16,5 mm dicken runden

Knopf nach oben abzweigt, mit seiner Hauptmasse sich aber nach unten und mehr ventralwärts wendend. Sie verwächst völlig knöchern mit dem Querfortsatz des I. Sakralwirbels. Am lateralen Ende des neugebildeten Nervenloches ist die Verwachsungsgrenze an einem kleinen Wulst zu ersehen.

Auf dem linken Durchschnitt der Darmbeinschaufel bzw. des Kreuzbeines ist die Beteiligung des sakralisierten Lendenwirbels an der ilio-sakralen Gelenkfläche sichtbar. Wegen der oben angegebenen Beschneidung des Präparates sind die Facies auriculares nicht weiter zu beschreiben.

Zwischen V. Lendenwirbel- und I. Kreuzbeinwirbelkörper ist ein Zwischenwirbelraum erhalten mit einer Höhe von 5,6 mm. Der Lendenwirbelkörper ist nach rechts um 1,2 mm abgeflacht: Höhe rechts 33,7 mm gegen 32,5 mm links. Eine knöcherne Verwachsung zwischen den beiden Wirbelkörpern scheint nirgends zu bestehen.

Der rechte Querfortsatz des letzten Lendenwirbels ist ziemlich breit und mehr dorsalwärts gerichtet. Nach oben gibt er einen knopfförmigen Vorsprung ab, von dem ein dünnes Band als Ligamentum ilio-lumbale zur Darmbeinschaufel führt. Vom Kreuzbein ist dieser Querfortsatz 5,9 mm entfernt.

Die Gelenke der ganzen Wirbelsäule zeigen schwere arthritische Veränderungen mit ausgedehnten Randwülsten an den Gelenkrändern. Am auffallendsten sind diese Veränderungen an den Gelenken zwischen IV. und V. Lendenwirbel, wo die Gelenke mit ihren Wülsten fast Walnußgröße erreichen. Im Gegensatz dazu stehen die beiden Gelenke zwischen dem sakralisierten Lendenwirbel und dem I. Kreuzbeinwirbel, die nur geringe Auszackungen und ganz leichte Wülste aufweisen. Das linke Gelenk ist schwer zu beschreiben, da es noch von seinem eingetrockneten Bandapparat umgeben ist, doch scheint es knorpelig verwachsen. Die rechte Gelenkfläche ist frei. Der Spalt, lateral pfeilrecht, bildet einen konkaven Bogen und geht zur Mitte hin fast völlig in die Frontale über.

Die rechte Bogenseite des V. Lendenwirbels und I. Kreuzbeinwirbels ist länger als die linke. Der Wirbelkanal ist schwer zu beschreiben.

Fall IV.

Kreuzbein mit beiderseits sakralisiertem V. Lendenwirbel und gut erhaltenem Steißbein (siehe Tafel 4).

Vordere gerade Länge mißt 104,5 mm; vordere Bogenlänge 121 mm; hintere gerade Länge 121,4 mm; obere gerade Breite 108,7 mm und obere Bogenbreite 108,5 mm.

Von den Wirbelhöhen sind nur die des letzten Lendenwirbels und des I. Kreuzbeinwirbels zu messen: Höhe des sakralisierten Lendenwirbels 29,6 mm, des I. Sakralwirbels 29,4 mm. Bei den anderen sind infolge ihrer völligen, knöchernen Verwachsung keine genauen Maße anzugeben. Das aus drei deutlich voneinander abgesetzten Wirbelrudimenten bestehende Steißbein mißt in gerader Länge 31,5 mm.

Das Kreuzbein ist stark gewölbt und etwas skoliotisch. Die vordere Mittellinie bildet einen nach links konvexen Bogen. Auffällig ist das starke, fast spitze Vordringen des rechten I. Kreuzbeinwirbelquerfortsatzes nach vorn. Beteiligt ist hieran auch der ganze vordere Rand der rechten Facies auricularis, der nach ventralwärts vorragt.

Durch die beiderseitige, gänzliche Verwachsung des letzten Lendenwirbels mit dem Kreuzbein sind zwei neue Nervenlöcher entstanden. So hat das Kreuzbein jederseits fünf, also zehn Nervenlöcher.

Der Dornfortsatz des V. Lendenwirbels ist klein, aber breit und steht isoliert; seine Spitze ist etwas nach links verbogen. Der Dorn des I. Kreuzbeinwirbels ist klein und an seiner Basis mit dem folgenden verwachsen. Im ganzen zeigt er eine Menge größerer und kleinerer Zacken. Der nächste Dornfortsatz ist plump und klein. Etwas oberhalb der Verbindungslinie der beiden vorletzten Nervenlöcher liegt der Hiatus, umrandet von den Cornua sacralia. An deren Bildung beteiligen sich der III., IV. und der letzte Kreuzbeinwirbel.

Der linke Querfortsatz des V. Lendenwirbels spaltet sich in einen oberen, dorsalwärts gelegenen, knopfähnlichen Auswuchs

und in einen breiteren, nach unten ventral gerichteten Teil. Dieser verbindet sich völlig knöchern mit dem Querfortsatz des I. Sakralwirbels. Ganz geringe Wulstbildung, besonders im Bereich des neugebildeten Nervenloches, und eine Vertiefung auf der Rückseite deuten die Verwachsungsgrenze an.

Der Wirbelkörper des sakralisierten Lendenwirbels ist nach rechts abgeflacht: Höhe links 31,5 mm gegen 28,4 mm rechts. Auch sein Wirbelbogen fällt ein wenig nach rechts ab. Die Zwischenwirbelscheibe zum Kreuzbein ist verknöchert bis auf einen 26,9 mm langen Spalt mit leicht gewulsteten Rändern.

Der rechte Querfortsatz des letzten Lendenwirbels ist schwächer als der linke entwickelt und zeigt auch Flügelform. Der untere, ventral gelegene Abschnitt dieses Querfortsatzes ist viel schmäler als der linke, verwächst aber auch mit der entsprechenden Massa lateralis des Kreuzbeins. Hier, im Gegensatz zur linksseitigen Verwachsung, ist die Verknöcherungsgrenze aufs deutlichste zu entdecken. Lateral vom neugebildeten Nervenloch und in diesem bildet sich ein stark ausgeprägter Wulst. Von rückwärts und seitlich sieht man eine Spaltbildung, in derselben Höhe wie der vordere Verwachsungswulst verlaufend. Hier also kam die Verwachsung der beiden Querfortsätze noch nicht endgültig zustande.

Auch zur Bildung der Facies auriculares ist der linke Lendenwirbelquerfortsatz stärker herangezogen als der rechte. Ihre obere Breite — dort, wo sie allein vom Querfortsatz gebildet ist — beträgt rechts 18,3 mm gegen knapp 16 mm links; im ganzen mißt die rechte Facies auricularis 60,9 mm gegen eine Länge von 64 mm links. Rechts ist die Breite maximal 23,3 mm gegen 27,9 mm links. Die rechte Facies auricularis bildet einen stark gekrümmten, nach vorn konvexen Bogen. Die linke ist in ihrer Form leicht S-förmig.

Das linke neugebildete Nervenloch ist um 2,6 mm weiter als das rechte, dessen Weite 12 mm beträgt. Es zeichnet sich aus durch die starke Eindellung in der linken Massa lateralis des Sakrums, die rechts bedeutend weniger angedeutet ist. Von rückwärts sieht man vom linken, neugebildeten Nervenloch eine Furche abwärts ziehen, die rechts ebenfalls, aber weniger deutlich erscheint. Die beiden Gelenkflächen zwischen Lendenwirbel und Kreuzwirbel

sind von oben vorn nach unten hinten gerichtet. Beide haben zahlreiche Randzacken, besonders stark jedoch die linke.

Die oberen Gelenkfortsätze des V. Lendenwirbels sind stark gekrümmt, der Hauptachse nach im Radiustyp. Ihre vorderen Abschnitte biegen jedoch bis zur Frontalen um. Die oberen Ränder sind glatt.

Betrachtet man den Wirbelkanal von oben, so ist die rechte Bogenhälfte kürzer und steiler nach hinten abfallend; die linke ist länger und flacher.

Als *V.* und letzter *Fall* ist ein Kreuzbein mit den letzten drei Lendenwirbeln und einem Teil der rechten Darmbeinschaufel zu beschreiben (siehe Tafel 5).

Vom ganzen Präparat ist die linke Hälfte, etwa in der Mittellinie, pfeilrecht abgetragen und nur die rechte erhalten. Der III. Lendenwirbel ist zum Teil zerstört. Der letzte Lendenwirbel ist nicht sakralisiert, der I. Kreuzwirbel hat ausgesprochenen Kreuzbeincharakter. Dennoch hat das Kreuzbein jederseits fünf Nervenlöcher. Es liegt wohl die Vermutung nahe, daß der I. Steißwirbel in das Gefüge des Kreuzbeines einbezogen ist. Die rechte Darmbeinschaufel ist schräg von oben nach unten sagittal abgetragen.

Es mißt die vordere gerade Länge 96,1 mm, die entsprechende Bogenlänge 127 mm, und die hintere gerade Länge 103,5 mm. Die Breite des Präparates mißt 63 mm ohne Darmbeinschaufel, mit dieser 73,9 mm.

Die	Höhe	des	letzten	Lendenwirbels	ist 30,5 mm
„	„	„	I.	Sakralwirbels	„ 29,6 mm
„	„	„	II.	„	„ 29,4 mm
„	„	„	III.	„	„ 16,6 mm
„	„	„	IV.	„	„ 18,0 mm
„	„	„	V.	„	„ 20,4 mm
„	„	„	letzten	„	„ 19,3 mm

Das Kreuzbein ist gut gewölbt, das Promontorium bildet der obere, scharfe Rand des I. Kreuzbeinwirbels. Der V. Lendenwirbel ist ganz selbständig und nur mit Bändermassen mit dem Sakrum

verbunden. Das Kreuzbein hat sechs, deutlich voneinander abgegrenzte Wirbel und fünf Nervenlöcher. — Der Dornfortsatz des letzten Lendenwirbels steht isoliert. Die der Kreuzwirbel I, II und III sind zu einem knöchernen Kamm verwachsen. Oberhalb des vorletzten Nervenloches liegt der Hiatus, rechts wallartig umrandet von dem rechten Cornu sacrale, das von den drei letzten Wirbeln gebildet wird. Von einem deutlich abgrenzbaren oder erkennbaren Steißbein ist nichts zu sehen.

Der rechte Querfortsatz des V. Lendenwirbels ist schlank, nicht flügelartig, und überragt die entsprechende Massa lateralis um etwa 6 mm. Bis auf etwa 5,3 mm kommt er ihr nahe. Die Knorpelscheibe zwischen den Wirbelkörpern des V. Lendenwirbels und I. Kreuzwirbels ist nicht verknöchert. Der Abstand der beiden Körper mißt vorn 12 mm und hinten 5,8 mm (als Kennzeichen für die Lordose zwischen beiden Wirbeln).

Das Gelenk zwischen diesen beiden Wirbeln, soweit es zu verfolgen ist, ist kräftig entwickelt, kräftiger als die zwischen V. und IV. Lendenwirbel. Die Fläche steht schräg von oben vorn nach unten hinten. Sie bildet einen nach innen konkaven Bogen. Wie an den anderen Gelenken dieses Präparates, so ist auch dieses Gelenk an den Rändern verdickt und gewulstet.

Der letzte, VI. Wirbel des Kreuzbeins verjüngt sich beträchtlich nach unten. Mit seinem oberen Abschnitt beteiligt er sich aber deutlich und mit der typischen Eindellung an der Bildung des letzten Nervenloches.

Bei einem Überblick über die fünf beschriebenen Fälle ist der fünfte und letzte Fall herauszustellen. Handelt es sich in den ersten vier Fällen um Sakralisation, so ist dies bei dem letzten wohl nicht der Fall. Zwar hat das Kreuzbein fünf Nervenlöcher, zwar vereinigt es in sich sechs Wirbel, aber der letzte Lendenwirbel ist ganz frei von knöcherner Verbindung mit dem Kreuzbein, und der erste Kreuzwirbel hat keine Anzeichen von Lendenwirbelcharakter. Sicherlich würde zu einer exakten Bestimmung die ganze Wirbelsäule gehören, um die Wirbel einzeln abzählen zu können. Was sich hier wohl wegen des ausgesprochen typischen V. Lendenwirbels und des ganz Sakralcharakter aufweisenden I. Kreuzbeinwirbels

erübrigt. Man muß also annehmen, daß der I. Steißwirbel in das Gefüge des Kreuzbeines knöchern eingezogen wurde. Als ungewöhnlich und interessant wurde dieser Fall in die Beschreibung mit aufgenommen.

Bei der Betrachtung der Wirbelkörper der V. Lendenwirbel in den drei ersten hier beschriebenen Fällen fällt ihre Abflachung zur nichtsakralisierten Seite auf. Bei dem vierten Präparat handelt es sich um eine doppelseitige Sakralisation, jedoch ist sie linkerseits weiter fortgeschritten. Der rechte Querfortsatz ist kleiner. Die Verknöcherungsgrenze ist rechts als deutlicher Wulst abgebildet. Von hinten ist rechts ein Spalt zu sehen, wo die Verknöcherung noch nicht stattfand. So ist auch hier der Wirbelkörper, überaus stark, um 3,1 mm nach rechts, also zur weniger stark sakralisierten Seite abgeflacht. *Moore* sah bei 87 Skeletten drei Fälle mit Sakralisation (d. i. 3,7%). Hierbei gibt er als wichtig eine gewisse Keilform der sakralisierten Wirbelkörper und ihrer Abflachung zur nichtsakralisierten Seite an. Außerdem findet er eine gewisse Rotation dieser Wirbelkörper zur nichtsakralisierten Seite. Dieser Befund deckt sich also mit dem der vier beschriebenen Präparate. Aus dieser Abflachung der Wirbelkörper ist eine von mehreren Autoren (*Nové-Josserand*, *Ingebrigtsen*) als typischer Befund für Sakralisation angegebene Skoliose mit Konvexität zur nichtsakralisierten Seite zu erklären. *Ingebrigtsen* sieht die pathologische Bedeutung der Sakralisation allein in dem Grade der Deviation der Wirbelsäulenachse. Diese Asymmetrie müsse zur Insuffizienz und Schmerzen in der Kontraktur führen.

Die Zwischenwirbelscheiben zwischen dem sakralisierten Lendenwirbel und dem I. Kreuzbeinwirbel sind im Falle 1 und 3 zwar völlig erhalten, erscheinen jedoch verschmälert. Im zweiten und vierten Falle sind sie verknöchert, nicht ohne kleine Spalten zu hinterlassen, die die Grenzen bzw. die nicht völlig stattgefundene Vereinigung der Körperflächen zeigen. Dieser Befund deckt sich mit dem *Barsonys*, der röntgenologisch bei der Sakralisation in der Lumbosakralfuge Randosteosklerosen in Verbindung mit Verschmälerung und Unebenheit der Knorpelspalte fand. Da die letzte Intervertebralscheibe zwischen der beweglichen Lendenwirbel-

säule und dem starren Kreuzbein als Trägerin der gesamten Rumpflast am stärksten mechanisch beansprucht ist, kommt es hier am ehesten zu einer Verschmälerung der Intervertebralscheibe, ja, dies kann bis zur knöchernen Ankylose zwischen V. Lendenwirbel und I. Kreuzbeinwirbel führen.

An den Facies auriculares beteiligen sich die sakralisierten Lendenwirbel fast gleichmäßig stark, d. h. mit dem unteren $^2/_3$ etwa ihrer entsprechenden Querfortsätze. Am geringsten ist die Beteiligung des Querfortsatzes im zweiten Falle. *Hohl* hat auf eine Kompensation des anderen Sakralflügels aufmerksam gemacht. Er meinte damit, daß die Facies auricularis auf der nicht sakralisierten Seite tiefer herunterreiche. Dieser Befund war an den beschriebenen abgebildeten vier Fällen nirgends zu erheben.

Anatomisch zeigt das Lumbosakralgelenk die Besonderheit, daß seine Gelenkflächen zur Hauptachse nach in der Frontalebene liegen, im Gegensatz zu denen der übrigen Lendenwirbel, die sagittal verlaufen. Jedoch ist die Richtung der Gelenkflächen gewissen Variationen ausgesetzt. Ein besonderes Gepräge aber erhält dieses Gelenk dadurch, daß es, wie oben erklärt, am meisten mechanisch beansprucht wird. Hier sah *Ayers* bei Kranken mit Kreuzschmerzen und Ischias im Röntgenbilde häufig eine Arthritis. Und arthritische Veränderungen der lumbosakralen Gelenkflächen sind allein imstande, diese Beschwerden hervorzurufen (*Ayers*). Auch *Kienböck* und *Stohr* weisen darauf hin, daß die lumbosakralen Gelenke ein locus minoris resistentiae (*Rorbach*), ein Prädilektionsort für eine Arthritis deformans sind. So zeigen auch in allen vier Präparaten die Gelenkflächen zwischen letztem Lendenwirbel und I. Sakralwirbel, hauptsächlich an den Rändern, mehr oder minder stark Zackungen und Formen, die auf arthritische Prozesse hinweisen. *Ayers* glaubt, daß aus diesen Prozessen später knöcherne Verbindungen der beiden Gelenkflächen entstehen können, beschreibt auch solche Fälle und faßt dies als eine Form der Naturheilung auf. Aus dieser Erwägung operierte er, indem er die beschriebenen Gelenke ruhig stellte, und hatte damit beste Erfolge. Nirgends zeigt sich in den beschriebenen Fällen eine knöcherne Verbindung der lumbosakralen Gelenkflächen. Im dritten Falle

scheinen die Gelenkflächen der sakralisierten Seite überknorpelt zu sein. *Zur Verth* fand Osteoarthrosen der Gelenkflächen der sakralisierten Seite. Weiter beschreibt er, daß die Gelenkflächen an der nicht sakralisierten Seite gut ausgebildet sind, während sie, wie es alle vier Präparate beweisen, an der sakralisierten Seite verkümmerten. Auch sind bei den vier gezeigten Präparaten die Gelenke zwischen letztem Lendenwirbel und Kreuzbein gezackt und gewulstet.

Mächtig sind die Gelenke zwischen IV. und V. Lendenwirbel entwickelt. Es scheint, als hätten sie die Arbeit den vorigen Gelenken abgenommen. Im Falle 3 zeigen alle Gelenke der Wirbelsäule starke arthritische Veränderungen. Am stärksten sind sie auch hier an den Gelenkflächen zwischen IV. und V. Lendenwirbel.

Auch *Barsony* fand röntgenologisch bei der Sakralisation des öfteren arthritische Veränderungen in den Gelenken zwischen IV. und V. Lendenwirbel.

Die neugebildeten Nervenlöcher sind in allen Fällen tief in die Massa lateralis eingelegt. Ja, im zweiten Falle, da die Einziehung des linken Querfortsatzes des letzten Lendenwirbels in die linke Massa lateralis noch nicht vollständig ist — zwar zeigen sich schon Knorpelreste zwischen Sakrum und Querfortsatz, und nur noch 1,8 mm sind zu überbrücken —, ist auch das linke Nervenloch schon durch eine Delle in dem linken Flügel des Kreuzbeines angelegt. Im ersten Falle ist die Massa lateralis an der nicht sakralisierten Seite nicht eingedellt. Im vierten Falle ist bekanntlich die Sakralisation linksseitig weiter vorangeschritten als rechts. Dies wäre schon daran zu zeigen, daß das linke neugebildete Nervenloch tiefer als Furche in den Kreuzbeinflügel als rechts eingelassen ist. Bis auf Fall 1 sind die neugebildeten Nervenlöcher kleiner als die folgenden. Nur das im ersten Falle ist stark erweitert. — Diese Eindellung in der Massa lateralis ist unmöglich mechanisch zu erklären, sondern rein entwicklungsgeschichtlich. Erfaßt unter besonderen Umständen das Sakrum auch noch den V. Lendenwirbel, um ihn in sein Gefüge knöchern und fest einzufügen, so bildet sich nicht nur der V. Lendenwirbel zu einem Kreuzwirbel um, sondern auch das Sakrum verwandelt seine

Massa lateralis, um der V. Lumbalwurzel einen Durchtritt zu gewähren. Die pathologische Bedeutung dieses neugebildeten Nervenloches ist überaus umstritten. *Yeoman* sowie *Sciacky* halten dies neugebildete Nervenloch für zu klein. Es ist, so sagen diese, das schmalste Nervenloch, obwohl die V. Lumbalwurzel am stärksten von allen Rückenmarksnerven entwickelt ist. Auch in dem gezeigten zweiten, dritten und vierten Fall ist dies Nervenloch kleiner als die folgenden. Es kommt also zur Kompression der hier austretenden Nervenwurzel (*Yeoman*, *Sciacky*). Wäre dieses aber tatsächlich der Fall, so müßten so eindeutige Symptome und Ausfallserscheinungen auftreten, wie sie bis jetzt wohl kaum beschrieben sind. Das neugebildete Nervenloch im ersten Fall ist gegen die anderen erweitert. Hierbei, glaubt *Danforth*, wird die Nervenwurzel gedehnt und gezerrt und erzeugt dadurch ischiasähnliche Schmerzen. Doch fehlen auch hier Konstanz der Symptome und eindeutiger Befund, um diese Erklärung anerkennen zu können.

In diesem Zusammenhang wären die ungünstigen Verhältnisse zu erwähnen, denen rein anatomisch die 5. Lumbalwurzel ausgesetzt ist. Diese ist die stärkste von allen, muß aber das engste der Intervertebrallöcher passieren. Rückwärts- und Seitwärtsbeugung der Wirbelsäule verengert die Zwischenräume. Beim Vorwärtsbeugen wird der Raum für die Nerven größer (*Danforth*). Außerdem hat sie den längsten extraduralen, d. h. des Schutzes von Arachnoidea und Liquor entbehrenden Verlauf. *Cramer* macht auf neurologische Schädigungen dieser Gegend aufmerksam, die entstehen durch äußere Gewalt, hauptsächlich an den unteren Extremitäten, und hervorgerufen werden durch eine Zerrung infolge maximaler Anspannung der Hüftnerven. Beugen des Oberschenkels bei gestrecktem Knie verursacht eine Dehnung des Nerven. Hyperextension oder Beugung mit gebeugtem Knie läßt den Nerv erschlaffen (*Danforth*, *Murray* und *Wilson*).

Zu vielartig sind also die Möglichkeiten der Schädigung der 5. Lumbalwurzel, zu undeutlich andererseits die Symptome, um gerade eine geringe Erweiterung bzw. Verengerung des neugebildeten Nervenloches als Krankheitsursache anerkennen zu können.

Goljanicky bespricht eine Verlängerung und Einwachsen des

Proc. spinosus des V. Lendenwirbels in den Wirbelbogen des I. Kreuzwirbels. Dies war bei den vier hier angeführten Fällen nicht zu sehen. Stets steht dieser Dornfortsatz isoliert und ist kleiner als sein Vorgänger. Auch der Dorn des I. Sakralwirbels steht zumeist noch isoliert mit einem geringen basalen Übergang zu den folgenden.

Die Wirbelbogen der sakralisierten Lendenwirbel verwachsen nicht mit denen des Kreuzbeines. Jedoch fällt schon bei flüchtiger Betrachtung auf, daß die der Sakralisation entgegengesetzte Bogenseite verlängert ist. Die Bogenseite auf der sakralisierten Seite ist verkürzt. Außerdem sinkt der ganze Wirbelbogen zur nicht sakralisierten Seite ab. Diese beiden letzten Beobachtungen führen zu Veränderungen in der Lichtung des Lumbalkanales, und hierin sieht u. a. *zur Verth* die pathologische Bedeutung der Sakralisation. Der Wirbelkanal ist ursprünglich rund. Bei der Sakralisation, besonders der asymmetrischen, aber wird er dreieckig. Die Cauda equina kann hierdurch eingepreßt werden, was zu den für die Sakralisation charakteristischen Beschwerden führt (*zur Verth*). Da die Ausziehung stets zur nicht sakralisierten Seite erfolgt, so erklären sich die Beschwerden auf dieser Seite. Auch die vier hier aufgezeichneten Fälle zeigen typisch die Dreiecksform. Und doch erscheinen diese Dreiecke noch so groß, daß es wohl nirgends zu einer Einpressung, Kompression der Cauda equina kommen kann. Ob durch die Form- und die dadurch bedingte Lageveränderung des Rückenmarkes den Nervenwurzeln der Austritt aus dem Kanal erschwert wird, ist an diesen Knochenpräparaten nicht zu zeigen.

Einige Autoren (*Riosalido*, *Diez*) wollen die Sakralisation zur Hauptsache auf traumatischen Ursprung zurückführen.

Andere (*Nové-Josserand*, *Moore* u. a.) finden schließlich die Sakralisation des öfteren mit anderen Bildungsanomalien vergesellschaftet. Insbesondere Spina bifida (*Moore* bis zu 5 Prozent). Dieser mangelnde Bogenschluß wird auch im dritten Falle beobachtet. Hieraus sind sicherlich klinische Erscheinungen zu erklären. In der Literatur werden noch einige Fälle von Klumpfuß und auch Spitzfuß gleichzeitig mit Sakralisation des V. Lendenwirbels angeführt.

Alle die morphologischen Veränderungen, die von einer Reihe Autoren (*Bertolotti*, *Roccavilla*, *Ledoux* u. a.) angeführt und typisch für die Sakralisation des V. Lendenwirbels angesprochen werden, müssen also auf Grund der vier beschriebenen Knochenpräparate abgelehnt werden. Die neugebildeten Nervenlöcher zwischen V. Lendenwirbel und I. Kreuzbeinwirbel sind nicht so stark verändert, um neurologische Ausfallserscheinungen damit erklären zu können. Desgleichen kann es nach den vier hier aufgeführten Präparaten unmöglich zu einer Quetschung der Cauda equina kommen.

Wichtig jedoch scheinen die von *Barsony*, *Ingebrigtsen* und *Ayers* angenommenen und auch röntgenologisch festgestellten arthritischen Veränderungen. Daß diese stattgefunden haben, zeigen in allen vier Fällen die gezackten und leicht gewulsteten lumbosakralen Gelenkflächen. Sei es nun, daß diese arthritischen Veränderungen allein imstande sind, Kreuzschmerzen und ischiasähnliche Neuralgien hervorzurufen (*Ayers*), sei es, daß von hier ausgehend eine Entzündung der Nervenwurzel stattfindet. Dies wäre eine eindeutige Erklärung für die Beschwerden bei der Sakralisation.

Ist der V. Lendenwirbelquerfortsatz nur schmetterlingsflügelartig aufgetrieben, ohne fest mit dem Sakrum verwachsen zu sein, so kann es bei gewissen Bewegungen der Wirbelsäule zur Berührung zwischen Sakrum und Lendenwirbelquerfortsatz kommen, was sicherlich überaus schmerzhaft ist (*Stohr*). *Martius* glaubt, daß diese Schmerzen von entzündeten Schleimbeuteln ausgelöst werden, die sich an dieser Berührungsstelle bilden.

Zuletzt wäre noch die Möglichkeit zu erwähnen, daß diese Schmerzen gar nicht vom knöchernen, sondern vom Muskel- und Bänderapparat ausgelöst werden. Durch Deviation der Wirbelsäulenachse (Skoliose, Aufhebung der Lendenlordose) kommt es einerseits zur Insuffizienz, andererseits zu starken Kontraktionen (*zur Verth*). Der Musculus erektor trunci ist bei Skoliose auf der konvexen Seite kontrahiert. Die Ligamenta ilio-lumbalia und iliosacralia verknöchern auf Grund der erhöhten Beanspruchung (*Stohr*). Auch dieser Prozeß kann starke Schmerzen auslösen.

Bei einer Betrachtung der klinischen Auswirkungen der Sakralisation interessiert zunächst die Häufigkeit ihres Vorkommens.

Aimes und *L. Jague* fanden bei 63 Wirbelsäulenaufnahmen 25% lumbosakrale Assimilationswirbel. *Rabe* zählte bei 640 Leichen 34 solcher Fälle. *Goljanitzki* gibt 0,6%, *Fischel* 1,3% an. *Hirsch* findet bei 1000 in der orthopädischen Universitätsklinik Würzburg keine einzige Sakralisation, also keine knöcherne Verwachsung. Nur Pseudoformen konnte er in größerer Menge beobachten; auch sah er vereinzeltes Vorkommen wahrer Lumbalisation. *Leon Gilbert* und *Chatatorda* gehen so weit, zu meinen, daß 60% aller menschlichen Wirbelsäulen Sakralisationswirbel zeigen.

Hier schon beginnt der Zweifel an der klinischen Bedeutung der Sakralisation. Warum zeigt bei dieser großen Zahl der Fälle nur die Minderheit klinische Symptome? Ist es doch bekannt, daß diese numerischen Veränderungen nur zu oft als Zufallsbefund erhoben werden. *Léri* u. a. fanden des öfteren stark ausgeprägte Sakralisationen ohne jeglichen klinischen Befund.

Auch das Alter der Entstehung der Sakralisation ist umstritten. *Feutelais* glaubt, daß sie angeboren sein kann. *Lupo* und *Albanese* sehen Sakralisation schon beim Neugeborenen. *Ledoux* und *Caillods* beschreiben einen Fall von Sakralisation bei einem fünfjährigen Kinde. Jedoch sind die meisten der Meinung, daß Sakralisation eine erworbene Krankheit darstellt. *Delherm* und *Rozat* sehen sie im 13.—15. Lebensjahr auftreten. Nach *Michel* kommt sie nicht vor dem 16. Jahre vor. *Ingebrigtsen*, *Nové-Josserand* und *Feil* sahen sie frühestens im 20. Lebensjahre. Es entspräche dieses der Zeit, in der die Knochenkerne endgültig verknöchern. *Verral*, *Stohr*, *Ayers*, *Diez* und *Rohrbach* nehmen an, daß die Sakralisation eine Folgeerscheinung von kariösen Prozessen und Arthritiden (darunter 30% Go.) ist. Auch Traumen wie Überanstrengungen, Kälteeinwirkungen, sitzende Lebensweise werden beschuldigt, die Sakralisation auszulösen (*Riosalido*, *Diez*), und da sie hauptsächlich im höheren Alter vorkommt, benennt sie *Kienböck* auch präsenile trophostatische Osteoarthrose. Im Rheumatismus sieht *Riosalido* ein auslösendes Moment und erklärt die Schmerzen aus einer *Funiculitis* der 5. Lumbalwurzel. Nicht zu vergessen sind Frakturen in dieser Gegend. Doch konnten diese an den vier Präparaten nicht nachgewiesen werden.

Ein weiterer Grund zur Skepsis liegt in der Vielartigkeit der Symptome und mangelnden Konstanz ihrer Auswirkung. Die ersten Autoren dieses Krankheitsbildes, hauptsächlich *Bertolotti* und *Roccavilla*, sprechen von lumbosakralen Neuralgien. Schmerzhafte Sensationen im Bereich der Verwachsung und ausstrahlend abwärts bis in die Schenkel, ischiasähnliche Schmerzen werden angegeben. Oft ist das Bild von Lumbago kaum zu unterscheiden. Auch reine Ischiassymptome werden nach *Caillods*, *Ingebrigtsen* und *Ledoux* durch Sakralisation bedingt. Hinzu kommen Reflexstörungen, Muskelschlaffheit, Hyperästhesien, Herabsetzung der elektrischen Erregbarkeit und wohl auch unsicherer Gang. *Roccavilla* weist auf eindeutige Störungen in den Wurzelgebieten des V. Lendenwirbels und I. Kreuzwirbels hin. In der Wurzelentzündung des unter dem Querfortsatz des V. Lendenwirbels austretendem Nerven sieht *Diez* die wichtigste durch Sakralisation bedingte Erscheinung. Man glaubt, daß durch die durch die Sakralisation neugebildeten Nervenlöcher die 5. Lumbalwurzel gequetscht wird, indem dies Nervenloch zu klein wird. Oder aber es wird zu groß. In diesem Falle würde die Nervenwurzel gezerrt und dadurch geschädigt. *Delherm* und *Thoyer-Rozat* fanden, daß oft durch ganz geringe Traumen lumbagoartige Beschwerden bei bestehender Sakralisation ausgelöst werden. Bei doppelseitiger Sakralisation wird die Lendenlordose verringert, ja aufgehoben; bei einseitiger Sakralisation entsteht oft eine Skoliose (*Feil*, *Michel* und *Moreaux*).

Auffallend ist, daß dies Krankheitsbild in Deutschland so wenig Anerkennung fand. Besonders *Schüller* hat in einer größeren Arbeit es völlig abgelehnt, indem er sich hauptsächlich gegen die Nervenschädigung ausspricht. Denn käme es zur Zerrung oder Kompression des Nerven, so müßten sich neben Sensibilitätsstörungen auch Motilitätsstörungen einstellen. Das Trauma wäre durch die lange Zeit hindurch so groß, daß unbedingt schlaffe Lähmungen und endlich Atrophien an der entsprechenden Muskulatur, also Gesäß- und Unterschenkelbeugemuskulatur, zu erwarten seien. Dies aber wurde nach seiner Ansicht bis heute noch nie eindeutig beschrieben. Er schließt seine Arbeit mit dem sarkastischen Satz: Er sähe die beste Therapie für die Sakralisation darin, das Grundleiden aus-

findig zu machen und zu behandeln. Durch mehrere von ihm beobachtete Fälle glaubt er zu diesem Urteil kommen zu dürfen.

Auf eine andere Möglichkeit der Schmerzhaftigkeit der Sakralisation weisen hauptsächlich deutsche Autoren hin, und zwar auf die statisch-traumatischen Einflüsse. Die Arbeiten von *Martius*, *Rorbach*, die kaum auf die oben beschriebenen Neuralgien eingehen, wenden sich nicht dem fest und knöchern verwachsenen Querfortsatz zu, sondern dem weniger oder gar nicht sakralisierten, ausgehend von der häufigen Beobachtung, daß die Schmerzen auf der der Sakralisation entgegengesetzten Seite angegeben werden. Eine feste knöcherne Verbindung der entsprechenden Querfortsätze wird kaum zu Schmerzen führen. Man kann sich aber vorstellen, daß der nicht sakralisierte Querfortsatz durch plötzliches Trauma, besser jedoch allmählich durch körperliche Arbeit, Dickenabnahme der Zwischenwirbelscheiben, Erschlaffen des Bandapparates usw. sich dem Kreuzbeinflügel nähert und gar in geringen Kontakt kommt. Dies führt leicht zu arthritischen Veränderungen. Auch könnte man sich vorstellen, daß dies eigentümliche Abflachen des Wirbelkörpers zur nichtsakralisierten Seite mit Schmerzen einhergeht. Entzündliche Prozesse, die sich an dieser, nun zum locus minoris resistentiae gewordenen Stelle bilden mögen, sind sicherlich von starken Beschwerden begleitet.

So wie das Krankheitsbild, so ist auch seine Therapie umstritten. Ein Teil der Autoren setzt sich für den operativen Eingriff ein, der von anderer Seite wieder völlig abgelehnt wird.

Unter den Operationen sind wieder zwei in ihren Zielen grundsätzlich verschieden. *Delcheff*, *Nové-Josserand*, *van Neck*, *Ingebrigtsen*, *Sciacky*, *Babbini* und andere bedienen sich der von *Boniot* angegebenen Methode: Bogenschnitt links von der Mittellinie mit Konvexität nach innen. Abmeißeln des Erektor trunci. Nach Spaltung der Muskelscheide kann der Proc. transversus mit dem Finger palpiert werden. Entfernung desselben mit Meißel und Knochenzange. *Babbini* legt die Schnittführung mehr lateral und tiefer. Einige resezieren auch ein Stück der Darmbeinschaufel. Im Prinzip will man den Druck, der durch den verbreiterten Proc. transversus auf der 5. Lumbalwurzel ruhen soll, ausschalten. Kam es nicht zur

Heilung, so führte diese Operation angeblich fast stets zur Besserung der Beschwerden.

Hibbs dagegen will mit seiner Operationsmethode eine Ruhigstellung der Gelenke zwischen Sakrum und V. Lendenwirbel einerseits und V. und IV. Lendenwirbel andererseits, um die hier stattfindenden destruktiven Veränderungen zur Heilung zu bringen. Seine Methode: Der IV. und V. Lendenwirbel und das Kreuzbein werden von hinten her freigelegt. Subperiostale Durchtrennung der Ligg. flava. Dann werden die Gelenkflächen der Proc. transversi vom Gelenkknorpel entblößt und aufgefrischt. Er hatte hierbei keinen tödlichen Ausgang und sah 73% Heilung. *Ayers* erweiterte diese Methode, indem er Knochenspäne von den Wirbelbögen auf- und abwärts bog, um so eine Ankylosierung einzuleiten. Die Nachbehandlung besteht in einem Gürtel- und Pflasterverband, der 6—8 Wochen liegenbleibt. *Ayers* berichtet von 36 durch ihn auf diese Weise durchgeführten Operationen, die einen guten Erfolg zeigten.

Auch *Moore*, *Russel*, *Gallant*, *Chalon*, *Riosalido*, *Tanaka* und *Zeno* treten eindeutig für operative Behandlung der Fälle ein, die bisher jeder konservativen Behandlung trotzten. Dazu lassen *Gallant* und *Koebig* später noch längere Zeit Gips- und Lederkorsette tragen.

In Deutschland wird im allgemeinen die Operation wegen der Schwere des Eingriffs und wegen des zweifelhaften Erfolges abgelehnt. Gegen die Operation sprechen sich eindeutig *Michel*, *Privat*, *Merklen*, *Stehr* und andere aus. *Japiot* und *Privat* fanden angeblich schöne Erfolge nach Röntgenbestrahlungen. *Goldthwait* begnügt sich mit der Verordnung eines Stützkorsettes. Im allgemeinen besteht unsere Therapie in der von *Harbitz* angegebenen, die Bettruhe, Bandagen und Korsette zur Linderung der Schmerzen verordnet und auch Besserung erzielt. Dazu kommen noch Diathermie, Sandbäder und hydrotherapeutische Maßnahmen. Neuerdings spritzt man in die Kreuzbeingegend Schwefel-, Jodipin- und Pregel-Pepsinlösungen (*Stohr*). Denn solange die Ursache der Beschwerden bei der Sakralisation des V. Lendenwirbels noch nicht endgültig geklärt ist, ist wohl kaum an eine spezifische Therapie zu denken.

Überblick

Figur	I	II	III	IV	V
Vordere gerade Länge	126,5	121,4	100,5	104,5	96,1
Vordere Bogenlänge	139,5	143	113	121	127
Hintere gerade Länge	132,5	130,6	128,2	121,4	103,5
Obere gerade Breite	112,3	104	—	108,7	—
Obere Bogenbreite	96,8	110	—	108,5	—
Mittlere gerade Breite	82,6	94,1	—	88	—
Untere gerade Breite	43,7	58	64	54,8	—
Länge der Facies auriculares rechts	56,8	64,6	—	60,9	
links	67	62,7	—	64	—
Breite der Facies auriculares rechts	23,4	23,5	—	23,3	—
links	19	22,4	—	27,9	—
Mediansagittaler Durchmesser der Basis des Kreuzbeins . .	29,6	31,1	—	29,3	32,5
Größter *transversaler* Durchmesser der Basis des Kreuzbeins .	104	114	—	110	-
Breite zwischen den Foramina sacralia anteriora, von unten angefangen 1.	24,2	23,6	28,5	23,5	-
2.	28,3	29,3	28,9	22,6	—
3.	30,4	33,5	36,4	25,8	—
4.	31,8	35	31,7	28,9	—
5.	(38,2)	(50,6)	(48,2)	41	—
Breite zwischen den Foramina sacralia posteriora, von unten angefangen 1.	24,1	25,5	23,9	24	–
2.	27,9	27,3	25,6	30,2	—
3.	34	36	31,7	36	–
4.	48,4	45,1	37,5	37,2	—
5.	(44,9)	(50)	—	56,7	—

Figur	I	II	III	IV	V
Höhe der Wirbelkörper medial gemessen, von unten angefangen					
1.	15,5	10,4	—	16,1	19,3
2.	17,3	19,6	—	—	20,4
3.	20,7	15	—	—	18
4.	23,5	24,4	—	—	16,6
5.	28,2	39,3	30,8	29,4	29,4
6.	28,6	32	30,7	29,6	29,6

	I	II	III	IV	V
Abflachung des sakralisierten Lendenwirbels . . .	2,5 nach *rechts*	1,3 nach *links*	1,2 nach *rechts*	3,1 nach *rechts*	
Neugebildetes Nervenloch *ist*	*größer*	*kleiner*	*kleiner*	*kleiner*	
	als die vorigen				
Krümmung des Sakrum *ist*	*gering*	*stark*	*mittel*	*stark*	*mittel*
Zwischenwirbelscheibe zwischen V. Lendenwirbel und I. Sakralwirbel *ist*	nicht verknöchert	zum größten Teil verknöchert	knorpelig	zum Teil verknöchert	

Literaturverzeichnis.

Ayers: Z. Chir., 47, S. 730.
Babbini: Z. Chir., 39, S. 163.
Bardeen: Anatomischer Anzeiger, Bd. 18.
Barsony: Z. Chir., 44, S. 148; Z. Chir., 22, S. 444.
Bergmann: Z. rat. Medizin, 1867, 3. Reihe.
Böhm: Die numerische Variation des menschlichen Rumpfskelettes.
Botreau-Roussell: Z. Chir., 39, S. 245.
Breus und Kolisko: Die pathologischen Beckenformen, 1904.
Calissano: Z. Chir., 31, S. 78.
Cramer: Z. orthop. Chir., Bd. 21; Z. orthop. Chir., Bd. 22.
Danforth, Murray und Wilson: Z. Chir., 31, S. 366.
Delcheff: Z. Chir., 46, S. 495.
Diez: Z. Chir., Bd. 34, S. 493.
Dittmar: Fortschr. Röntgenstr., Bd. 35.
Dürr: Z. rat. Medizin, 1860, 3. Reihe.
Falk: Die Entwicklung und Form des fötalen Beckens. 1908.
Feutelais: Z. Chir., Bd. 46, S. 816.
Gegenbauer: Jenaische Z. f. Medizin und Naturw., Leipzig 1871/73, VII, S. 438.
Golganicky: Z. Chir., 44, S. 336.
Goljanitzky: Archiv f. Orthopädie und Unfallchir., Bd. 26, S. 431.
Harbitz: Z. Chir., Bd. 50, S. 494.
Hibbs, Russel und Swift: Z. Chir., Bd. 46, S. 816.
Hirsch: Fortschr. Röntgenstr., Bd. 44.
Ikljarcik: Z. Chir., Bd. 44, S. 337.
Ingebrigtsen: Z. Chir., Bd. 48, S. 25 u. S. 829.
Junghanns: D. Z. Chir., Bd. 213, 1929.
Kienböck: Z. Chir., Bd. 48, S. 306.
Köhler: Grenzen des Normalen und Anfänge des Pathologischen im Röntgenbilde. 1928.
Liek: Z. Chir., Bd. 44, S. 635.
Martin: Münch. med. Wochenschr. 1928, Jahrg. 75.
Moore: Z. Chir., 32, S. 173.
Van Neck: Z. Chir., Bd. 33, S. 578; Z. Chir., Bd. 39, S. 163.
Negru: Zorg. ges. Chir., Bd. 20, S. 345.
Nové-Josserand: Z. Chir., Bd. 9, S. 532.
Putti: Fortschr. Röntgenstr., Bd. 15.

Riosalido: Z. Chir., Bd. 32, S. 173; Z. Chir., Bd. 45, S. 381.
Rorbach: Münch. med. Wochenschr. 1929, Jahrg. 76; Z. Chir., Bd. 48, S. 25.
Rosenberg: Sitzungsbericht der Naturforscher-Gesellschaft bei der Universität Dorpat v. 17. 2. 1883, Bd. 6; Morph. Jahrbuch 1899, Bd. 27.
Schrader: Archiv f. Orthop. und Unfallchirurgie, Bd. 30.
Schüller: Z. Chir., Bd. 27, S. 361; Bruns Beiträge, Bd. 131, Jahrgang 1924.
Sciaky: Z. Chir., Bd. 30, S. 223.
Stehr: Z. Chir., Bd. 48, S. 331.
Stohr: Monatsschrift für Unfallheilkunde, Jahrgang 36.
Tanaka: Z. Chir., Bd. 16, S. 207.
Vasiljeva: Z. Chir., Bd. 50, S. 370.
Verral: Z. Chir., Bd. 50, S. 86.
zur Verth: Hefte zur Unfallheilkunde, Heft 5; Z. Chir., Bd. 50, S. 86.
Willis: Z. Chir., Bd. 46, S. 816.
Yeoman: Z. Chir., Bd. 45, S. 235.
Zeno: Z. Chir., Bd. 48, S. 451.

Tafel 1

Tafel 2

Tafel 3

Tafel 4

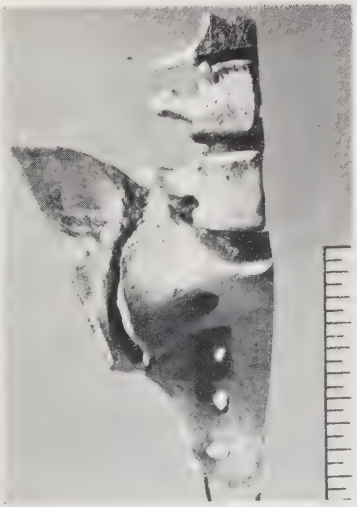

Tafel 5

Lebenslauf.

Am 4. März 1909 wurde ich, Hans-Dieter *Hinz*, als Sohn des Oberingenieurs Adolf Hinz und seiner Ehefrau Hedwig, geborene Dannenberg, zu Frankfurt am Main geboren. In Frankfurt a. M. und in Essen a. d. Ruhr besuchte ich das Realgymnasium und bestand Ostern 1928 die Reifeprüfung am Realgymnasium Essen-Bredeney. Nach 3 Semestern in Freiburg im Breisgau und 2 Semestern in Würzburg legte ich dortselbst die medizinische Vorprüfung mit der Note gut ab. Nach weiterem medizinischen Studium in Innsbruck (1 Semester), Freiburg i. Br. (1 Semester) und Berlin (2 Semester) bin ich seit Oktober 1932 in Düsseldorf an der Medizinischen Akademie, wo ich im Herbst 1933 mit dem Staatsexamen beginnen will.